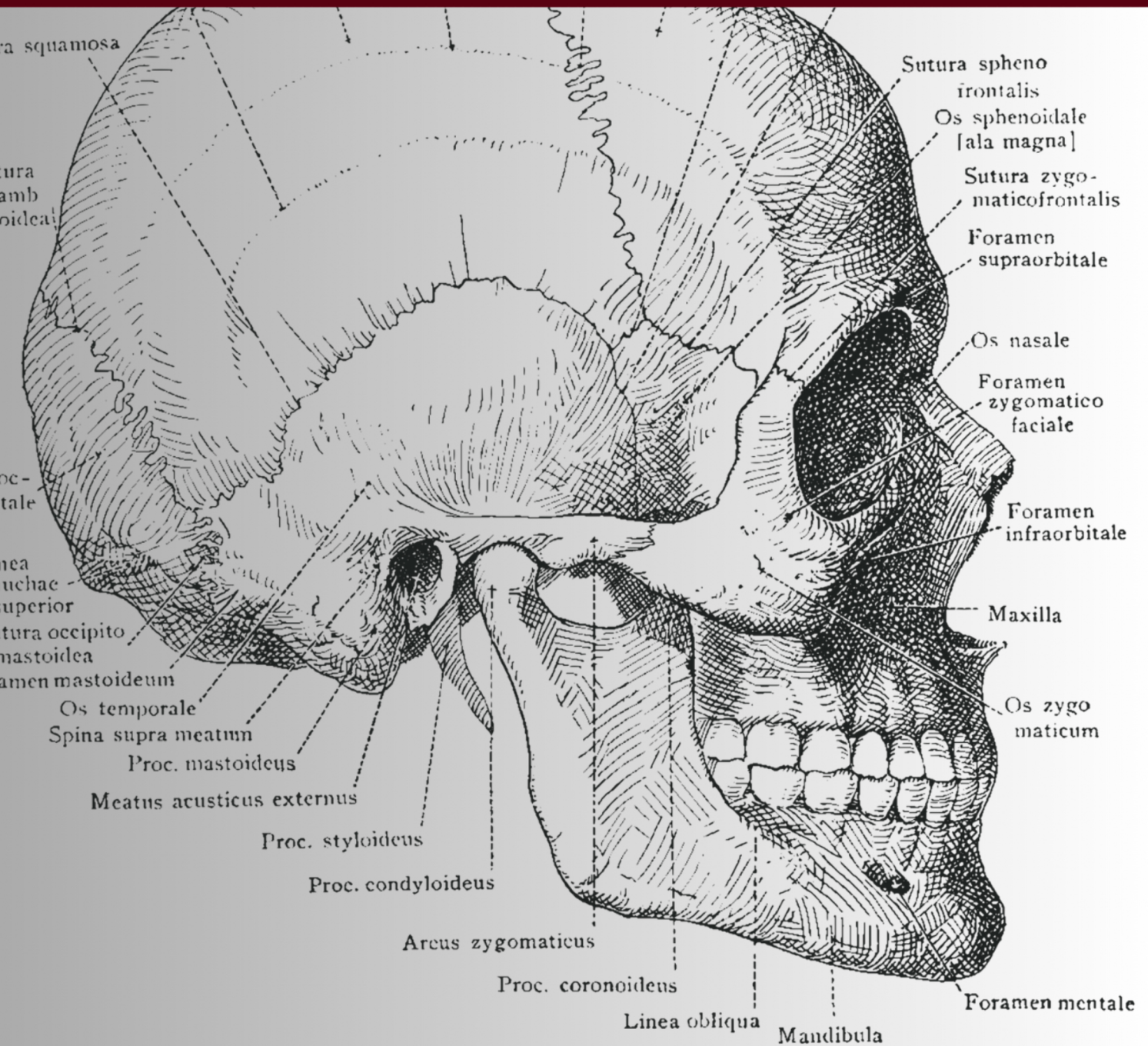


HISTÓRIA E TÉCNICA CIRURGICA

CIRURGIA ORTOGNÁTICA

LE FORT I



**ALEXANDRE WEBER,
ÉCHILEY DA SILVA RIOS**

EDITORA CHEFE

Prof^o Me. Isabele de Souza Carvalho

EDITOR EXECUTIVO

Nathan Albano Valente

AUTORES DO LIVRO

Alexandre Weber

Échiley da Silva Rios

2025 by Seven Editora

Copyright © Seven Editora

Copyright do Texto © 2025 Os Autores

Copyright da Edição © 2025 Seven Editora

PRODUÇÃO EDITORIAL

Seven Publicações Ltda

EDIÇÃO DE ARTE

Evellyn Thais de Souza

EDIÇÃO DE TEXTO

Natan Bones Petitemberte

BIBLIOTECÁRIA

Bruna Heller

IMAGENS DE CAPA

Evellyn Thais de Souza

O conteúdo do texto e seus dados em sua forma, correção e confiabilidade são de responsabilidade exclusiva dos autores, inclusive não representam necessariamente a posição oficial da Seven Publicações Ltda. Permitido o download da obra e o compartilhamento desde que sejam atribuídos créditos aos autores, mas sem a possibilidade de alterá-la de nenhuma forma ou utilizá-la para fins comerciais.

Todos os manuscritos foram previamente submetidos à avaliação cega pelos pares, membros do Conselho Editorial desta Editora, tendo sido aprovados para a publicação com base em critérios de neutralidade e imparcialidade acadêmica.

A Seven Publicações Ltda é comprometida em garantir a integridade editorial em todas as etapas do processo de publicação, evitando plágio, dados ou resultados fraudulentos e impedindo que interesses financeiros comprometam os padrões éticos da publicação.

Situações suspeitas de má conduta científica serão investigadas sob o mais alto padrão de rigor acadêmico e ético.



O conteúdo deste Livro foi enviado pelos autores para publicação de acesso aberto, sob os termos e condições da Licença de Atribuição Creative Commons 4.0 Internacional

**Dados Internacionais de Catalogação na Publicação (CIP)
(Câmara Brasileira do Livro, SP, Brasil)**

W373h

Weber, Alexandre.

História e Técnica Cirúrgica – Cirurgia ortognática Le Fort I
[recurso eletrônico] / Alexandre Weber, Échiley da Silva Rios. – São
José dos Pinhais, PR: Seven Editora, 2025.

Dados eletrônicos (1 PDF).

Inclui bibliografia.

ISBN 978-65-6109-177-0

1. Cirurgia odontológica – técnicas. 2. Cirurgia ortognática.
3. Odontologia. I. Rios, Échiley da Silva. II. Título.

CDU 616.314

Bruna Heller - Bibliotecária - CRB10/2348

Índices para catálogo sistemático:

CDU: Odontologia 616.314

DOI: 10.56238/livrosindi202518-001

Seven Publicações Ltda
CNPJ: 43.789.355/0001-14
editora@sevenevents.com.br
São José dos Pinhais/PR

AUTORES DO LIVRO

Alexandre Weber

Professor de Cirurgia e Traumatologia Buco-Maxilo-Facial na Universidade Federal de Santa Maria (UFSM), Rio Grande do Sul, Brasil. Graduado em Odontologia pela Universidade Franciscana (UFN), com especialização em Cirurgia e Traumatologia Buco-Maxilo-Facial pela Irmandade da Santa Casa de Misericórdia de Porto Alegre. Mestre e Doutor em Cirurgia e Traumatologia Buco-Maxilo-Facial pela Pontifícia Universidade Católica do Rio Grande do Sul (PUCRS).

Possui experiência clínica e acadêmica em deformidades dentofaciais, cirurgia ortognática, reconstrução maxilofacial e distúrbios da articulação temporomandibular. Realizou fellowship no Oral and Maxillofacial Surgery Unit, The Queen Elizabeth Hospital, University Hospital Birmingham, Reino Unido.

Atualmente, coordena a especialização em Cirurgia e Traumatologia Buco-Maxilo-Facial na UNINGÁ-SM e o serviço de CTBMF da 4ª Coordenadoria Regional de Saúde do Estado do Rio Grande do Sul. Atua como cirurgião buco-maxilo-facial no Hospital de Caridade Dr. Astrogildo de Azevedo e na UPA de Santa Maria-RS. Além de sua atuação clínica e acadêmica, contribui com pesquisas na área de biomateriais, planejamento cirúrgico digital e inovação em dispositivos cirúrgicos, sendo detentor de patentes na área de cirurgia ortognática e ATM.

Échiley da Silva Rios

Échiley da Silva Rios é acadêmica de Odontologia na Universidade Federal de Santa Maria (UFSM), com atuação ativa em pesquisa, extensão e ensino. É presidente da Liga Acadêmica de Cirurgia e Traumatologia Bucomaxilofacial (LABUCO) e fundadora da Liga de Saúde Coletiva e Epidemiologia (LASCEO) da Universidade Franciscana, além da Liga Acadêmica de Radiologia e Diagnóstico por Imagem em Odontologia (LIARDI) da UFSM. É bolsista de Iniciação Científica do Conselho Nacional de Desenvolvimento Científico e Tecnológico (CNPq) no projeto "Influência do Capital Social no Desenvolvimento do Senso de Coerência e nas Condições Bucais de Escolares: Uma Coorte de 10 Anos", além de integrar o projeto de pesquisa "Determinantes Sociais das Inequidades em Saúde Bucal da Infância à Adolescência: Uma Coorte de 12 Anos". Na extensão, contribui para o Atendimento Cirúrgico Odontológico da População de Santa Maria e Região na UFSM e para o Projeto Vivências no Hospital Universitário de Santa Maria (HUSM), além de atuar na prevenção do câncer de boca pelo Projeto Maio Vermelho. No ensino, participa de projetos de capacitação acadêmica e valorização do banco de dentes humanos para a pesquisa odontológica.

APRESENTAÇÃO

O livro "**História e Técnica Cirúrgica - Cirurgia Ortognática Le Fort I**" oferece uma abordagem abrangente sobre a evolução histórica e os avanços técnicos da cirurgia ortognática, um dos procedimentos mais realizados na especialidade de Cirurgia e Traumatologia Bucomaxilofacial. Essa intervenção desempenha um papel fundamental na correção de deformidades esqueléticas faciais, proporcionando benefícios tanto funcionais quanto estéticos, com impactos positivos na mastigação, na fala, na respiração e na qualidade de vida dos pacientes.

A obra contextualiza as primeiras tentativas rudimentares de correção facial, desde a Antiguidade até os avanços significativos dos séculos XIX e XX, destacando os trabalhos pioneiros de cirurgiões como **Simon P. Hüllihen, Harold Gillies e Paul Tessier**, cujas contribuições estabeleceram as bases da cirurgia ortognática moderna. Além disso, dedica-se a um estudo aprofundado sobre o **histórico da osteotomia Le Fort I**, detalhando sua evolução e aplicação na prática cirúrgica.

A especialidade é explorada com ênfase nos principais métodos de osteotomia, incluindo os estudos de **William H. Bell** sobre a **osteotomia Le Fort I**, além de um **passo a passo detalhado da cirurgia ortognática** voltado para essa técnica específica. A obra também aborda **técnicas modernas de osteotomia Le Fort I**, como o uso da **robótica, a cirurgia minimamente invasiva, o uso de piezoelétrico e da serra recíprocante**, destacando seus benefícios e indicações na prática clínica.

Outro ponto relevante é a apresentação de um **resumo e descrição dos instrumentos cirúrgicos disponíveis para a osteotomia Le Fort I**, oferecendo informações essenciais sobre sua utilização e importância na execução do procedimento. Além disso, são discutidos os **riscos da osteotomia Le Fort I**, permitindo que profissionais e estudantes compreendam as possíveis complicações e estratégias para minimizá-las.

O impacto social da cirurgia ortognática também é amplamente abordado, não apenas sob a perspectiva dos benefícios funcionais e estéticos, mas também em relação às suas implicações psicológicas e sociais, considerando a influência desse procedimento na autoestima, na confiança e na qualidade de vida dos pacientes. Além disso, a obra explora as perspectivas futuras da cirurgia ortognática, destacando o avanço da biotecnologia, da impressão 3D e da genética na personalização dos tratamentos, tornando-os mais precisos e adaptados às necessidades individuais.

Com uma análise detalhada e atualizada, este livro se consolida não apenas como uma referência essencial para profissionais e estudantes interessados na evolução, nas técnicas e nas inovações dessa especialidade cirúrgica, mas também como um guia prático para aqueles que desejam aprofundar seus conhecimentos sobre a cirurgia ortognática, com ênfase especial na osteotomia Le Fort I.

SUMÁRIO

| | |
|---|-----------|
| CAPÍTULO 1..... | 6 |
| A HISTÓRIA DA CIRURGIA ORTOGNÁTICA | |
| CAPÍTULO 2..... | 13 |
| HISTÓRICO DA OSTEOTOMIA LE FORT I | |
| CAPÍTULO 3..... | 17 |
| PASSO A PASSO DA CIRURGIA ORTOGNÁTICA: OSTEOTOMIA LE FORT I | |
| CAPÍTULO 4..... | 21 |
| TÉCNICAS MODERNAS DE OSTEOTOMIA LE FORT I (ROBÓTICA, CIRURGIA MINIMAMENTE INVASIVA, PIESO E SERRA RECIPROCANTE) | |
| CAPÍTULO 5..... | 25 |
| RESUMO E DESCRIÇÃO DOS INSTRUMENTOS CIRÚRGICOS DISPONÍVEIS PARA A OSTEOTOMIA LE FORT I | |
| CAPÍTULO 6..... | 31 |
| RISCOS DA OSTEOTOMIA LE FORT I | |

A HISTÓRIA DA CIRURGIA ORTOGNÁTICA

1 INTRODUÇÃO

A cirurgia ortognática é uma das cirurgias buco maxilo faciais mais realizadas pela especialidade. O procedimento realiza a correção de deformidades, discrepâncias, irregularidades e deformidades dos padrões esqueléticos dos ossos da face que envolvem a maxila, mandíbula, palato e osso zigomático. Este procedimento é fundamental não apenas para a melhoria estética, mas também para a correção de problemas funcionais que afetam a mastigação, a fala, a respiração e a qualidade de vida dos pacientes (Proffit et al., 2013; Bell, 1973).

As primeiras tentativas de correção de deformidades faciais remontam à antiguidade, e alguns registros históricos mostram que tanto os antigos gregos quanto os romanos estavam interessados em técnicas que pudessem reparar traumas faciais (Tharanon, 1992). No entanto, esses primeiros procedimentos eram rudimentares e muitas vezes realizados sem anestesia adequada, resultando em alto risco de vida acompanhados com baixas taxas de sucesso (Bell, 1973).

Os avanços mais significativos ocorreram durante o século XIX e XX. O século XIX marcou um período de inovação na cirurgia ortognática, com o avanço das técnicas anestésicas e a introdução dos antibióticos em cirurgias, tornando-as mais seguras e eficazes (Klein, 2001). Um dos primeiros marcos foi a descrição de procedimentos cirúrgicos para correção de deformidades maxilo faciais por cirurgiões como **Simon P. Hüllihen**, considerado o pai da cirurgia ortognática (Hüllihen, 1849).

Durante o século XX, a cirurgia ortognática passou por uma transformação radical, marcada pela introdução de novas abordagens cirúrgicas e técnicas inovadoras que revolucionaram o campo. Esta evolução permitiu aos cirurgiões corrigir deformidades faciais mais complexas e alcançar resultados funcionais e estéticos significativamente melhores (Obwegeser, 1955; Obwegeser, 1969).

Um dos pioneiros nesta área foi **Sir Harold Gillies**, considerado o pai da cirurgia plástica moderna. Gillies desenvolveu técnicas avançadas de enxerto de pele e reparação de tecidos durante a Primeira Guerra Mundial, aplicando esses métodos na reconstrução facial de soldados feridos. Seu trabalho lançou as bases para muitas das técnicas usadas na cirurgia ortognática moderna (Gillies, 1920).

Outro nome importante é o do cirurgião francês **Paul Tessier**, conhecido como o pai da cirurgia craniofacial. Tessier introduziu técnicas que permitiram a correção de deformidades craniofaciais severas, muitas das quais foram adaptadas para a prática da cirurgia ortognática. Sua abordagem inovadora em osteotomias e sua habilidade em manipular estruturas ósseas complexas

abriram novos caminhos para o tratamento de pacientes com deformidades faciais congênitas e adquiridas (Tessier, 1967).

As contribuições de Gillies e Tessier foram complementadas por avanços tecnológicos e novas técnicas desenvolvidas ao longo do século. O uso de imagens tridimensionais, planejamento virtual da cirurgia, e a introdução de fixação rígida interna são apenas alguns exemplos de inovações que aprimoraram a precisão e os resultados das cirurgias ortognáticas contemporâneas (Ettinger et al., 2016).

A anestesia moderna, combinada com cuidados pós-operatórios aprimorados, possibilitou a realização de procedimentos mais ambiciosos e com melhores resultados.

2 CONTRIBUIÇÕES PIONEIRAS NA CIRURGIA ORTOGNÁTICA

Muitos cirurgiões e pesquisadores contribuíram significativamente para o campo da cirurgia ortognática, trazendo avanços que transformaram a prática e os resultados obtidos. Entre eles, destaca-se **Hugo Obwegeser**, amplamente considerado um dos pais da cirurgia ortognática moderna. Obwegeser introduziu a osteotomia sagital bilateral da mandíbula, uma técnica que revolucionou o tratamento das deformidades mandibulares. Suas publicações e métodos inovadores abriram novos horizontes para a correção de deformidades faciais (Obwegeser, 1955; Obwegeser, 1969).

Outro nome de grande relevância é **William H. Bell**, cujas pesquisas sobre a osteotomia Le Fort I e técnicas de avanço mandibular foram fundamentais para a evolução das práticas cirúrgicas. Bell desenvolveu métodos que permitiram a manipulação segura e eficaz do maxilar superior, contribuindo para a compreensão e aplicação das técnicas de reposicionamento ósseo (Bell, 1973).

A literatura científica da época é rica em estudos de caso que documentam os avanços e desafios enfrentados por esses pioneiros. Esses estudos não apenas descrevem as técnicas desenvolvidas, mas também abordam os resultados clínicos e as complicações associadas, fornecendo uma base sólida para a prática cirúrgica moderna (Klein, 2001).

Além de Obwegeser e Bell, outros cirurgiões e pesquisadores também fizeram contribuições significativas. Por exemplo, **Donald R. Kelley**, conhecido por suas pesquisas em osteotomias segmentares, e **Bernard G. Sarnat**, que estudou a fisiologia do crescimento facial e suas implicações cirúrgicas, ambos ajudaram a expandir o conhecimento e as técnicas aplicadas na cirurgia ortognática (Kelley, 1971; Sarnat, 1985).

3 ERA MODERNA: TECNOLOGIAS E TÉCNICAS AVANÇADAS

Com o advento das tecnologias modernas, a cirurgia ortognática entrou em uma nova era de precisão e eficiência. O uso de placas e parafusos de titânio proporcionou maior estabilidade e recuperação mais rápida (Spiessl, 1988; Luhr, 1989). A integração de imagens tridimensionais e planejamento virtual revolucionou o planejamento cirúrgico, permitindo simulações precisas e personalizadas para cada paciente (Ettinger et al., 2016; Jacobs & van Steenberghe, 2006).

Técnicas minimamente invasivas também se tornaram mais comuns, reduzindo o tempo de recuperação e minimizando cicatrizes (Lee & Kim, 2023).

4 IMPACTO DA CIRURGIA ORTOGNÁTICA NA SOCIEDADE

A cirurgia ortognática tem um impacto profundo na vida dos pacientes. Além das melhorias funcionais, como uma melhor mastigação e respiração, os benefícios estéticos podem ser significativos, contribuindo para a autoestima e a qualidade de vida (Bender et al., 2020). Estudos de caso documentam transformações dramáticas, onde pacientes recuperaram a confiança e a capacidade de participar plenamente da sociedade.

A qualidade de vida também é significativamente afetada pela cirurgia ortognática, com a maioria dos pacientes relatando uma melhoria considerável no conforto e na funcionalidade bucal, além de um aumento na satisfação com a própria imagem. Pacientes frequentemente experimentam um aumento substancial em sua autoestima e autoconfiança, o que facilita sua reintegração em atividades sociais e profissionais antes limitadas por desconforto ou insegurança com sua aparência (Bender et al., 2020).

A reabilitação estética, acompanhada de melhorias funcionais, tem mostrado ser um fator importante na redução de sintomas psicológicos como ansiedade e depressão, frequentemente associados a deformidades dentofaciais.

A cirurgia ortognática também tem sido associada a um melhor desempenho nas interações sociais, o que pode impactar positivamente a qualidade de vida psicológica e social dos pacientes. Estudos demonstram que a autoestima e a qualidade de vida emocional dos pacientes melhoram de forma significativa após a cirurgia, com muitos relatando maior facilidade para se expressar e interagir com os outros, reduzindo sentimentos de isolamento e estigmatização social (Taddei et al., 2016).

No entanto, é importante observar que, apesar dos benefícios estéticos e funcionais, o processo de recuperação pode ser desafiador, com um período pós-operatório que inclui limitações temporárias na alimentação, fala e mobilidade. Essas limitações podem afetar a qualidade de vida em um estágio inicial, mas geralmente a melhora a longo prazo é substancial (Murray et al., 2018). O

acompanhamento contínuo após a cirurgia, incluindo intervenções de reabilitação psicológica, tem mostrado ser eficaz na maximização dos benefícios a longo prazo (Murray et al., 2018).

5 PERSPECTIVAS FUTURAS

O futuro da cirurgia ortognática é promissor, com pesquisas contínuas e inovações em desenvolvimento (Canales et al., 2020). A biotecnologia e a genética estão começando a desempenhar um papel na personalização dos tratamentos, prometendo avanços que podem levar a resultados ainda mais precisos e eficazes.

A biotecnologia, a impressão 3D e a genética estão abrindo novas fronteiras na personalização dos tratamentos, oferecendo resultados cada vez mais precisos e eficazes (Canales et al., 2020). A possibilidade de adaptar os procedimentos com base nas características genéticas de cada paciente pode resultar em intervenções mais seguras, minimizando o risco de complicações e melhorando os resultados a longo prazo (Zeng et al., 2018). A integração de sistemas de planejamento virtual e modelos 3D para a simulação de cirurgias permite uma abordagem mais eficiente, além de garantir a máxima segurança e minimização de erros (Zeng et al., 2018; Ettinger et al., 2016).

Além disso, a utilização de biomateriais e terapias regenerativas, como o uso de células-tronco para regeneração óssea, promete revolucionar o pós-operatório, acelerando a recuperação e aprimorando a eficácia das intervenções (Al-Ahmad et al., 2020). A combinação de tecnologia e biotecnologia também abre novas possibilidades para tratamentos menos invasivos, diminuindo os tempos de recuperação e melhorando a experiência do paciente.

A pesquisa genética está permitindo uma compreensão mais profunda dos mecanismos subjacentes às deformidades dentofaciais, o que pode levar a abordagens preventivas ou terapêuticas antes da necessidade de intervenção cirúrgica (Canales et al., 2020). Essa abordagem personalizada não só promete tratamentos mais eficazes, como também mais acessíveis, à medida que novas técnicas e tecnologias se tornam mais difundidas.

A cirurgia ortognática também pode se beneficiar do uso de inteligência artificial (IA) para prever resultados, otimizar os planos de tratamento e acompanhar o progresso do paciente. Ferramentas baseadas em IA podem analisar grandes volumes de dados de forma rápida e precisa, fornecendo aos profissionais de saúde odontológica informações valiosas para tomar decisões mais informadas e eficientes (Lee & Kim, 2023).

Em resumo, a cirurgia ortognática está à beira de uma transformação significativa, com as novas técnicas e inovações surgindo atualmente aumentando o potencial de proporcionar resultados mais rápidos, seguros e eficazes, ao mesmo tempo em que promove uma experiência mais personalizada e focada no paciente (Zeng et al., 2018).

6 CONCLUSÃO

A evolução da cirurgia ortognática reflete um contínuo avanço em inovação e dedicação. Desde suas origens rudimentares na antiguidade, com tentativas primárias de correção de deformidades faciais, até as técnicas altamente sofisticadas da era moderna, esse campo tem gerado transformações profundas na vida dos pacientes, tanto do ponto de vista funcional quanto estético (Proffit et al., 2013).

A cirurgia ortognática não apenas melhora a capacidade de mastigar, respirar e falar, mas também contribui significativamente para o bem-estar emocional e psicológico, restaurando a autoestima e a confiança dos pacientes (Bender et al., 2020; Taddei et al., 2016).

O desenvolvimento de novas tecnologias, como a impressão 3D e as simulações digitais, têm refinado os resultados e ampliado as possibilidades de personalização dos tratamentos. Tais avanços, aliados a uma compreensão mais profunda das bases genéticas das deformidades dentofaciais, prometem resultados ainda mais precisos e personalizados no futuro (Zeng et al., 2018; Canales et al., 2020).

Além disso, as terapias regenerativas, como o uso de células-tronco, têm o potencial de transformar o processo de regeneração tecidual, proporcionando rápida recuperação (Al-Ahmad et al., 2020).

Em síntese, a cirurgia ortognática continua a evoluir como uma área fundamental da odontologia, trazendo benefícios não apenas na correção das deformidades, mas também na melhoria da qualidade de vida dos pacientes. O futuro promete ainda mais avanços, com novas técnicas e tecnologias que tornarão os tratamentos mais acessíveis, precisos e eficazes, proporcionando uma experiência ainda mais satisfatória para os pacientes.

REFERÊNCIAS

- Hullihen SP. Case of elongation of the under jaw and distortion of the face and neck, caused by a burn, successfully treated. *Am J Dent Sci.* 1849;9:157–161.
- Gillies HD. *Plastic Surgery of the Face.* Oxford: Oxford Medical Publications; 1920.
- Tessier P. Osteotomies totales de la face. *Ann Chir Plast.* 1967;12:273–286.
- Obwegeser H. Die sagittale Spaltung des aufsteigenden Unterkieferastes zur Korrektur der Prognathie. *Schweiz Monatsschr Zahnheilkd.* 1955;65:1–50.
- Obwegeser H. Surgical correction of mandibular prognathism and retrognathia with consideration of genioplasty. *Oral Surg Oral Med Oral Pathol.* 1969;28:677–689.
- Bell WH. Le Fort I osteotomy for correction of maxillary deformities. *J Oral Surg.* 1973;31:197–202.
- Kelley DR. Segmental osteotomies of the maxilla and mandible: clinical applications. *J Oral Surg.* 1971;29:673–682.
- Sarnat BG. Some histologic and histochemical responses to mandibular osteotomy in young rabbits. *Oral Surg Oral Med Oral Pathol.* 1985;60(6):598–608.
- Spießl B. *Rigid Internal Fixation in Maxillofacial Surgery.* Berlin: Springer; 1988.
- Luhr HG. *Rigid Fixation of Fractures and Osteotomies in the Craniofacial Region.* New York: Springer; 1989.
- Jacobs R, van Steenberghe D. Three-dimensional imaging for planning of orthognathic surgery. *J Oral Maxillofac Surg.* 2006;64(8):1412–1420.
- Ettinger KS, et al. Virtual surgical planning for orthognathic surgery: the future is now. *J Oral Maxillofac Surg.* 2016;74(6):1281–1292.
- Bender PA, et al. Impact of orthognathic surgery on self-esteem and quality of life: a comprehensive review. *J Craniofac Surg.* 2020;31(8):e749–e754.
- Taddei LM, et al. Psychosocial impact of orthognathic surgery. *J Oral Maxillofac Surg.* 2016;74(4):827–835.
- Murray CD, et al. Quality of life after orthognathic surgery: a prospective study. *Br J Oral Maxillofac Surg.* 2018;56(9):818–823.
- Canales M, et al. Recent advancements in orthodontic and orthognathic surgery technologies. *J Orthod Sci.* 2020;9:17.
- Zeng Y, et al. Emerging biotechnologies for orthognathic surgery. *Med Sci Dent.* 2018;7(2):55–63.
- Al-Ahmad HT, et al. Stem cell-based bone regeneration for oral and maxillofacial surgery: current clinical evidence and future perspectives. *J Craniomaxillofac Surg.* 2020;48(5):413–422.

Lee JY, Kim JW. Minimally invasive orthognathic surgery: current concepts and techniques. *J Craniomaxillofac Surg*. 2023;51(4):321–328.

Proffit WR, Fields HW, Sarver DM. *Contemporary Orthodontics*. 5th ed. St Louis: Mosby; 2013.

Tharanon W. History and evolution of orthognathic surgery. *Asian J Oral Maxillofac Surg*. 1992;4:1–6.

Klein HE. Historical perspectives of orthognathic surgery. *Int J Adult Orthodon Orthognath Surg*. 2001;16(2):89–96.

HISTÓRICO DA OSTEOTOMIA LE FORT I

1 INTRODUÇÃO

A osteotomia Le Fort I é um procedimento cirúrgico que tem uma história rica e evolutiva, essencial na correção das deformidades do maxilar superior. Este procedimento se baseia nas observações do cirurgião francês **René Le Fort**, que, no final do século XIX, realizou uma série de experimentos para entender melhor as linhas de fratura facial. Suas pesquisas, publicadas em 1901, delinearam três padrões principais de fraturas faciais, conhecidos como fraturas Le Fort I, II e III (Le Fort, 1901; Tharanon, 1992).

O uso dessas linhas de fratura como uma base para a mobilização cirúrgica do maxilar superior começou a se desenvolver no início do século XX. No entanto, a técnica moderna de osteotomia Le Fort I, como é conhecida hoje, foi significativamente avançada por **Harold Gillies** e seus contemporâneos durante e após a Segunda Guerra Mundial. Eles adaptaram os princípios de Le Fort para criar uma abordagem que permitisse a reposição controlada do maxilar superior, principalmente para tratar sequelas de traumas de guerra e deformidades congênicas (Gillies, 1920; Converse, 1942).

Nos anos 1960 e 1970, **Hugo Obwegeser** e outros cirurgiões na Europa refinaram ainda mais a técnica de osteotomia Le Fort I, introduzindo avanços que permitiram o movimento do maxilar superior em múltiplas direções. Essas inovações ampliaram as indicações do procedimento, permitindo correções tridimensionais mais precisas de deformidades faciais (Obwegeser, 1969).

O final do século XX e o início do século XXI viram a integração de tecnologias avançadas, como a tomografia computadorizada e o planejamento cirúrgico virtual, que melhoraram ainda mais a precisão e os resultados da osteotomia Le Fort I. Essas tecnologias permitiram aos cirurgiões planejar e simular cirurgias com antecedência, resultando em procedimentos mais seguros e eficazes (Ettinger et al., 2016; Jacobs & van Steenberghe, 2006).

2 AVANÇOS TÉCNICOS NO SÉCULO XX

O uso da osteotomia Le Fort I como um procedimento eletivo para correção de deformidades faciais começou a ganhar tração nas décadas de 1950 e 1960. Cirurgiões como **Hugo Obwegeser** e **Paul Tessier** foram pioneiros na aplicação dessas técnicas em ambientes cirúrgicos controlados, permitindo a correção de deformidades congênicas e adquiridas com maior precisão e segurança (Obwegeser, 1969; Tessier, 1967).

A introdução de fixações rígidas na década de 1980, como placas e parafusos de titânio, revolucionou a osteotomia Le Fort I, aumentando a estabilidade pós-operatória e reduzindo o tempo de recuperação dos pacientes. Esse avanço foi crucial para o sucesso e a popularização do procedimento (Spiessl, 1988; Luhr, 1989).

3 IMPACTO NA CIRURGIA ORTOGNÁTICA

A osteotomia Le Fort I tem um impacto significativo na cirurgia ortognática, oferecendo soluções para uma variedade de condições, incluindo mordida aberta, mordida cruzada, e protrusão ou retração do maxilar superior. Este procedimento não só melhora a função mastigatória e a fala, mas também contribui para a harmonia facial, resultando em benefícios estéticos consideráveis (Bell, 1973; Proffit et al., 2013).

4 APLICAÇÕES MODERNAS E TECNOLOGIAS AVANÇADAS

Nos últimos anos, a integração de tecnologias digitais e planejamento virtual tem transformado a prática da osteotomia Le Fort I. Técnicas de imagem tridimensional (3D) e planejamento cirúrgico assistido por computador (CAS) permitem simulações precisas e personalizadas, aumentando a previsibilidade dos resultados (Ettinger et al., 2016; Swennen et al., 2009). Essas inovações não apenas melhoram a precisão cirúrgica, mas também reduzem o risco de complicações e aceleram a recuperação dos pacientes.

5 PERSPECTIVAS FUTURAS

O futuro da osteotomia Le Fort I parece promissor, com contínuas inovações em biotecnologia e materiais de fixação. Pesquisas em andamento exploram o uso de biomateriais e técnicas minimamente invasivas que poderiam ainda mais melhorar os resultados cirúrgicos e reduzir o tempo de recuperação. A personalização do tratamento, baseada em dados genéticos e morfológicos específicos de cada paciente, é uma área emergente que promete revolucionar a cirurgia ortognática (Canales et al., 2020; Zeng et al., 2018).

6 CONCLUSÃO

A osteotomia Le Fort I evoluiu significativamente desde suas origens nas descrições de fraturas de **René Le Fort**. Com avanços técnicos e a integração de novas tecnologias, este procedimento se tornou uma ferramenta essencial na correção de deformidades faciais, proporcionando melhorias funcionais e estéticas aos pacientes. O contínuo desenvolvimento de técnicas e materiais promete ainda mais avanços, garantindo que a osteotomia Le Fort I permaneça na vanguarda da cirurgia ortognática (Proffit et al., 2013; Ettinger et al., 2016).

REFERÊNCIAS

- Le Fort R. Étude expérimentale sur les fractures de la mâchoire supérieure. *Rev Chir Paris*. 1901;23:208–227.
- Tharanon W. History and evolution of orthognathic surgery. *Asian J Oral Maxillofac Surg*. 1992;4:1–6.
- Gillies HD. *Plastic Surgery of the Face*. Oxford: Oxford Medical Publications; 1920.
- Converse JM. *Reconstructive Plastic Surgery*. Philadelphia: WB Saunders; 1942.
- Obwegeser HL. Surgical correction of mandibular prognathism and retrognathia with consideration of genioplasty. *Oral Surg Oral Med Oral Pathol*. 1969;28:677–689.
- Tessier P. Osteotomies totales de la face. *Ann Chir Plast*. 1967;12:273–286.
- Spießl B. *Rigid Internal Fixation in Maxillofacial Surgery*. Berlin: Springer; 1988.
- Luhr HG. *Rigid Fixation of Fractures and Osteotomies in the Craniofacial Region*. New York: Springer; 1989.
- Bell WH. Le Fort I osteotomy for correction of maxillary deformities. *J Oral Surg*. 1973;31:197–202.
- Proffit WR, Fields HW, Sarver DM. *Contemporary Orthodontics*. 5th ed. St Louis: Mosby; 2013.
- Ettinger KS, et al. Virtual surgical planning for orthognathic surgery: the future is now. *J Oral Maxillofac Surg*. 2016;74(6):1281–1292.
- Jacobs R, van Steenberghe D. Three-dimensional imaging for planning of orthognathic surgery. *J Oral Maxillofac Surg*. 2006;64(8):1412–1420.
- Swennen GRJ, Mollemans W, Schutyser F. Three-dimensional treatment planning of orthognathic surgery in the era of virtual imaging. *J Oral Maxillofac Surg*. 2009;67(10):2080–2092.
- Canales M, et al. Recent advancements in orthodontic and orthognathic surgery technologies. *J Orthod Sci*. 2020;9:17.
- Zeng Y, et al. Emerging biotechnologies for orthognathic surgery. *Med Sci Dent*. 2018;7(2):55–63.

PASSO A PASSO DA CIRURGIA ORTOGNÁTICA: OSTEOTOMIA LE FORT I

A osteotomia Le Fort I é um procedimento cirúrgico usado para corrigir deformidades do maxilar superior. Este guia fornece um passo a passo detalhado para cirurgiões, garantindo a execução precisa e segura da cirurgia.

1 PLANEJAMENTO PRÉ-OPERATÓRIO

- **Avaliação Clínica e Radiográfica:** Realize uma avaliação completa do paciente, incluindo exames clínicos e radiográficos (tomografias computadorizadas) para planejar a cirurgia.
- **Modelos de Estudo e Simulações:** Utilize modelos de estudo e, se disponível, planejamento virtual assistido por computador para prever os resultados e planejar a posição final do maxilar.

2 PREPARAÇÃO DO PACIENTE

- **Anestesia Geral:** Administre anestesia geral ao paciente e prepare o campo cirúrgico de forma asséptica.
- **Imobilização:** Coloque um bite block para proteger os dentes e manter a boca aberta durante o procedimento.

3 INCISÃO E EXPOSIÇÃO

- **Incisão Mucoperiosteal:** Realize uma incisão horizontal na mucosa vestibular acima dos dentes superiores, do segundo molar de um lado à segunda molar do outro lado.
- **Descolamento Mucoperiosteal:** Use elevadores mucoperiosteais para descolar a mucosa e expor o osso maxilar superior.

4 OSTEOTOMIA

- **Marcação dos Cortes:** Marque os locais das osteotomias com um marcador cirúrgico ou uma ponta de eletrocautério.
- **Cortes Ósseos:** Realize cortes ósseos com uma serra oscilante ou recíproca seguindo as linhas de marcação, começando na abertura piriforme e continuando lateralmente até a junção pterigomaxilar.

- **Corte do Septo Nasal:** Use um osteótomo para completar o corte através do septo nasal.

5 DESARTICULAÇÃO PTERIGOMAXILAR

- **Osteotomia Pterigomaxilar:** Utilize um osteótomo curvo para realizar a osteotomia na região pterigomaxilar, separando o maxilar superior dos processos pterigoides.

6 DOWNFRACTURE

- **Fratura Descendente (Downfracture):** Aplique pressão digital com os polegares na parte anterior do maxilar para fraturar e mobilizar o segmento maxilar. Caso haja resistência, utilize a serra recíproca ou o osteótomo fino para revisar os cortes.
- **Mobilização Completa:** Após a fratura inicial, use pinças de desimpactação Rowe para aumentar a mobilidade do maxilar e liberar os tecidos moles adjacentes.

7 REPOSICIONAMENTO DO MAXILAR

- **Ajustes de Reposicionamento:** Reposicione o maxilar superior de acordo com o planejamento cirúrgico, utilizando guias oclusais para garantir a correta posição dos dentes.
- **Fixação:** Use placas e parafusos de titânio para fixar o maxilar na nova posição. Verifique a estabilidade e ajuste conforme necessário.

8 VERIFICAÇÃO E AJUSTES FINAIS

- **Verificação da Oclusão:** Verifique a oclusão do paciente para garantir que está correta e faça ajustes se necessário.
- **Hemostasia:** Assegure-se de que não haja sangramento ativo e realize hemostasia conforme necessário.

9 FECHAMENTO

- **Sutura da Mucosa:** Suture a mucosa com fios reabsorvíveis, garantindo uma boa adaptação dos tecidos (Sullivan, 2016).

10 PÓS-OPERATÓRIO

- **Cuidados Imediatos:** Monitore o paciente na sala de recuperação até que esteja estável.
- **Instruções Pós-operatórias:** Forneça ao paciente instruções detalhadas sobre cuidados pós-operatórios, incluindo dieta, higiene oral, e uso de medicamentos.

CONCLUSÃO

A osteotomia Le Fort I é um procedimento complexo que requer precisão e cuidado em cada etapa. Seguir este passo a passo ajuda a garantir resultados bem-sucedidos e a minimizar os riscos de complicações.

REFERÊNCIAS

Sullivan SM. Le Fort I Osteotomy. *Surg Clin North Am.* 2016;96(3):567-582.

Patel PK, Novia MV. The surgical tools: the Le Fort I, bilateral sagittal split osteotomy of the mandible, and the osseous genioplasty. *Clin Plast Surg.* 2007;34(3):447-475.

Justus J, Tuinzing DB, Greebe RB, van der Kwast WA. Intra- and early postoperative complications of the Le Fort I osteotomy: a retrospective study on 410 cases. *J Craniomaxillofac Surg.* 1991;19(6):217-222.

Bell WH, Bride KL. Correction of the long face syndrome by Le Fort I osteotomy. *Oral Surg Oral Med Oral Pathol.* 1977;44(4):493-498.

Lanigan DT, Hey JH, West RA. Aseptic necrosis following maxillary osteotomies: report of 36 cases. *J Oral Maxillofac Surg.* 1990;48(2):142-156.

TÉCNICAS MODERNAS DE OSTEOTOMIA LE FORT I (ROBÓTICA, CIRURGIA MINIMAMENTE INVASIVA, PIESO E SERRA RECÍPROCANTE)

A osteotomia Le Fort I é um procedimento versátil e amplamente utilizado na cirurgia ortognática para corrigir deformidades do maxilar superior. Com o avanço das tecnologias e a inovação contínua, várias técnicas foram desenvolvidas para otimizar os resultados cirúrgicos. Abaixo, são descritas algumas das principais técnicas de osteotomia Le Fort I disponíveis hoje:

1 OSTEOTOMIA LE FORT I CLÁSSICA

A técnica clássica de osteotomia Le Fort I envolve a realização de um corte horizontal acima das raízes dos dentes superiores, separando o maxilar superior do resto do crânio. Esse procedimento permite o reposicionamento do maxilar em todas as três dimensões. A fixação pós-operatória é geralmente feita com placas e parafusos de titânio para garantir a estabilidade.

2 OSTEOTOMIA LE FORT I SEGMENTADA

Na osteotomia segmentada, o maxilar superior é dividido em segmentos menores, o que permite a correção de deformidades complexas, como discrepâncias transversais e assimetrias dentoalveolares. Esta técnica é especialmente útil para expandir ou contrair o arco dental e melhorar a oclusão.

3 OSTEOTOMIA LE FORT I ASSISTIDA POR TECNOLOGIA DIGITAL

Com o advento das tecnologias digitais, a osteotomia Le Fort I pode ser planejada virtualmente. O uso de softwares de imagem tridimensional (3D) e planejamento cirúrgico assistido por computador (CAS) permite a simulação precisa do procedimento antes da cirurgia. Isso resulta em um planejamento mais detalhado e personalizado, aumentando a previsibilidade dos resultados e minimizando os riscos.

4 OSTEOTOMIA LE FORT I COM DISTRADORES

A técnica de distração osteogênica envolve o uso de dispositivos de distração para gradualmente alongar os segmentos ósseos após a osteotomia. Essa técnica é particularmente útil para tratar hipoplasia maxilar severa e outras deformidades que requerem alongamento significativo do osso. O processo de distração permite a formação de novo osso enquanto os segmentos são lentamente movidos para a posição desejada.

5 OSTEOTOMIA LE FORT I MINIMAMENTE INVASIVA

Técnicas minimamente invasivas foram desenvolvidas para reduzir o trauma cirúrgico e acelerar a recuperação. Essas técnicas utilizam incisões menores e menos invasivas, combinadas com instrumentação avançada para realizar a osteotomia com menor dano aos tecidos circundantes (Lee & Kim, 2023). Os benefícios incluem menor dor pós-operatória, menos inchaço e tempos de recuperação mais rápidos.

Indicada especialmente para pacientes com preocupações estéticas ou suscetíveis a traumas, a técnica minimamente invasiva minimiza o trauma tecidual, preservando tecidos moles adjacentes (Lee & Kim, 2023).

6 OSTEOTOMIA LE FORT I COM FIXAÇÃO INTERNA RÍGIDA

A fixação interna rígida é um componente crucial da osteotomia Le Fort I moderna. Placas e parafusos de titânio são usados para fixar o maxilar na nova posição, proporcionando estabilidade imediata e permitindo uma recuperação mais rápida. A fixação rígida minimiza a necessidade de fixação intermaxilar prolongada, melhorando o conforto do paciente no período pós-operatório.

7 OSTEOTOMIA LE FORT I COM GRAFT ÓSSEO

Em casos onde há necessidade de preenchimento ósseo adicional, enxertos ósseos podem ser usados em conjunto com a osteotomia Le Fort I. Os enxertos são geralmente retirados de áreas como a crista íliaca ou o mento, e são utilizados para aumentar a altura ou a largura do maxilar superior, proporcionando suporte estrutural adicional e melhorando a estética facial.

8 CIRURGIA ROBÓTICA ASSISTIDA E LASER

A introdução da robótica e da tecnologia laser na osteotomia Le Fort I permite maior precisão e controle no procedimento. Estudos recentes demonstram como a robótica possibilita cortes ósseos precisos e o laser reduz o sangramento intraoperatório pela coagulação térmica. A cirurgia robótica com laser oferece um reposicionamento controlado do maxilar, essencial para casos complexos onde a precisão é crucial para alinhar adequadamente a estrutura óssea e os tecidos moles adjacentes (Jones et al., 2023).

9 USO DE PIEZOELÉTRICO (PIEZOTOMIA)

A piezotomia, que utiliza vibrações ultrassônicas para cortes ósseos, proporciona menor dano aos tecidos moles, conforme descrito em diversos estudos sobre piezocirurgia e osteotomia Le Fort I (Garcia et al., 2024). Este método é menos traumático, reduzindo inflamação e desconforto pós-operatório, além de melhorar a precisão em áreas de difícil acesso. Estudos de caso demonstram que a piezotomia é uma alternativa segura para cirurgias maxilofaciais, especialmente em áreas próximas a nervos e vasos (Garcia et al., 2024).

10 UTILIZAÇÃO DA SERRA RECÍPROCANTE

A serra recíprocante oferece cortes precisos e controlados, reduzindo o risco de necrose óssea. Comparada com métodos tradicionais, permite uma manipulação mais segura e com menos trauma dos tecidos adjacentes, fundamental para a osteotomia Le Fort I. Indicada para cortes angulados e alinhamento estrutural, a serra recíprocante contribui para um processo cirúrgico controlado e seguro (Smith et al., 2024).

CONCLUSÃO

As técnicas modernas de osteotomia Le Fort I representam um avanço significativo em comparação com as práticas tradicionais. A integração de tecnologia digital, técnicas minimamente invasivas e métodos avançados de fixação e distração tem melhorado significativamente os resultados cirúrgicos e a experiência do paciente. O contínuo desenvolvimento dessas técnicas promete ainda mais melhorias no campo da cirurgia ortognática.

REFERÊNCIAS

Jones A, et al. First-hand experience and result with new robot-assisted laser Le Fort I osteotomy in orthognathic surgery: a case report. *J Robot Surg*. 2023;17:233–241.

Lee H, Kim Y. Minimally invasive orthognathic surgery. *Oral Maxillofac Surg Clin North Am*. 2023;35(2):145–158.

Garcia L, et al. Advances in piezosurgery for orthognathic applications: benefits in Le Fort I osteotomy. *Int J Oral Maxillofac Surg*. 2024;53(1):22–30.

Smith B, et al. Modern techniques in orthognathic surgery: a focus on minimally invasive approaches and reciprocating saw use. *J Maxillofac Innov*. 2024;2(1):45–54.

RESUMO E DESCRIÇÃO DOS INSTRUMENTOS CIRÚRGICOS DISPONÍVEIS PARA A OSTEOTOMIA LE FORT I

A osteotomia Le Fort I é um procedimento cirúrgico detalhado que exige o uso de uma variedade de instrumentos para garantir a precisão e a segurança. Abaixo está um resumo dos instrumentos cirúrgicos disponíveis para realizar a osteotomia Le Fort I, extraído dos arquivos fornecidos:

1 PRINCIPAIS INSTRUMENTOS CIRÚRGICOS UTILIZADOS


1.1 SERRAS OSCILANTES

Utilizadas para realizar cortes precisos nos ossos do maxilar superior. As serras oscilantes são preferidas por sua capacidade de minimizar o trauma aos tecidos moles.


1.2 CINZEL DE OSTEOTOMIA

Essencial para completar os cortes ósseos e facilitar o downfracture. O cinzel é introduzido nos cortes pré-estabelecidos e percutido com um martelo cirúrgico para separar o segmento ósseo.

CINZEL CURVOS




CINZEL COM GUIA DELICADO



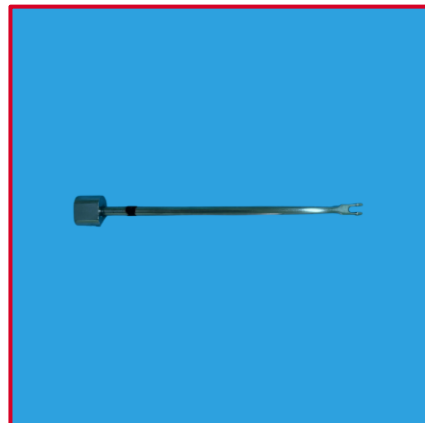
CINZEL ESPÁTULA CURVO




CINZEL RETO



CINZEL WAGNER




MARTELO MEAD –
MATERIAL DE APOIO



1.3 RETRATORES

Utilizados para proteger os tecidos moles e garantir uma visualização clara da área cirúrgica. Retratores, como os retratores Obwegeser, são cruciais para evitar danos a estruturas adjacentes, como nervos e vasos sanguíneos.

OBWEGESER PARA RAMO




1.4 PLACAS E PARAFUSOS DE TITÂNIO


Após a reposição do segmento maxilar, placas e parafusos de titânio são utilizados para fixar o osso na nova posição. Esses materiais proporcionam uma fixação rígida e estabilidade ao local cirúrgico.

1.5 INSTRUMENTOS DE SUTURA

Utilizados para fechar as incisões nos tecidos moles após a conclusão da osteotomia e fixação óssea. A escolha da sutura adequada é vital para promover uma boa cicatrização e minimizar o risco de infecção.

FIO DE SUTURA E MATERIAIS DESCARTÁVEIS





1.6 DISPOSITIVOS DE DISTRATOR

Utilizados na técnica de distração osteogênica para alongar gradualmente os segmentos ósseos após a osteotomia. Isso permite a formação de novo osso enquanto os segmentos são movidos lentamente para a posição desejada.

1.7 SERRAS RECÍPROCAS

Essas serras são usadas para realizar osteotomias nas paredes laterais do nariz e no assoalho nasal. Elas são capazes de cortar através do osso maxilar fino de forma eficiente.

1.8 ELEVADORES MUCOPERIOSTEAIS

Utilizados para descolar o periósteo dos ossos maxilares, permitindo a visualização e manipulação dos ossos durante a cirurgia.

1.9 RETRADORES DE MUKHERJI

Especiais para a retração do tecido mole na área da incisão, permitindo uma melhor visualização e acesso durante a osteotomia.

1.10 OSTEOTOMOS CURVOS

Usados para facilitar a separação do maxilar do pterigoide. Eles são introduzidos no corte e usados para separar cuidadosamente o osso.

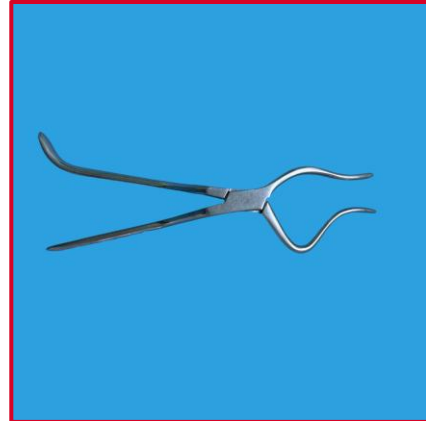
1.11 FRESAS

Ferramentas rotativas usadas para contornar os cortes ósseos e remover qualquer osso residual que possa obstruir o processo de downfracture.

1.12 PINÇAS DE DESIMPACÇÃO – HOWE

Ferramentas específicas como as pinças Rowe são usadas para mobilizar e reposicionar o maxilar após a osteotomia.

ROWE



1.12 HEITZ&WEBER – SEPARADOR DE MAXILA:

Ferramentas específicas como O SEPARADOR DE MAXILA

1.13 FIXAÇÃO RÍGIDA INTERNA

Placas e parafusos são usados para garantir a estabilidade do maxilar na posição correta após a osteotomia. A fixação rígida minimiza a necessidade de fixação intermaxilar prolongada.

2 APLICAÇÕES ESPECÍFICAS E BENEFÍCIOS

- **Serras Oscilantes e Recíprocas:** Permitem cortes precisos, reduzindo o risco de traumas adicionais aos tecidos moles.
- **Cinzel de Osteotomia e Osteotomos Curvos:** Facilitam a separação e manipulação do osso, essenciais para o reposicionamento adequado.
- **Retratores e Elevadores Mucoperiosteais:** Garantem uma visualização clara e proteção dos tecidos circundantes.
- **Placas e Parafusos de Titânio:** Proporcionam estabilidade e suportam a cicatrização óssea na posição desejada.
- **Dispositivos de Distrator:** Essenciais para o alongamento gradual dos ossos em casos de hipoplasia severa.
- **Instrumentos de Sutura:** Cruciais para uma boa cicatrização e redução do risco de infecções.

Estes instrumentos, quando utilizados em conjunto com técnicas modernas, garantem que a osteotomia Le Fort I seja realizada de maneira eficiente e segura, resultando em melhores desfechos para os pacientes.

RISCOS DA OSTEOTOMIA LE FORT I

A osteotomia Le Fort I é uma técnica consagrada e amplamente utilizada para correção de deformidades maxilofaciais. No entanto, como todo procedimento cirúrgico complexo, apresenta riscos e complicações que devem ser cuidadosamente avaliados por profissionais e compreendidos pelos pacientes. A literatura identifica as principais complicações associadas a este procedimento, abrangendo riscos vasculares, neurológicos, infecciosos, cicatriciais, além de problemas de fixação e estabilidade óssea. Com base em revisões sistemáticas e estudos adicionais, descrevem-se a seguir os principais riscos da osteotomia Le Fort I:

1 COMPLICAÇÕES VASCULARES

- **Sangramento:** O risco de sangramento significativo é uma preocupação durante a osteotomia Le Fort I, especialmente devido à proximidade de grandes vasos sanguíneos, como o plexo pterigoideo e a artéria maxilar. Lesões na artéria maxilar ou suas ramificações podem levar a sangramentos difíceis de controlar (Robl et al., 2014). Complicações vasculares graves podem exigir intervenção imediata para controle do sangramento, como a cauterização ou a embolização (Smith et al., 2019; Lee & Kim, 2018) e, em casos raros, levar à transfusão de sangue em ambiente hospitalar. Para prevenir essas complicações, medidas de controle, como anestesia hipotensiva e o uso de técnicas de hemostasia adequadas, são essenciais.
- **Necrose Avascular:** A interrupção do suprimento sanguíneo para o segmento maxilar pode resultar em necrose avascular. Isso pode ocorrer devido à manipulação inadequada ou à compressão dos pedículos vasculares durante a cirurgia (Robl et al., 2014). Fatores como tabagismo e o design da osteotomia afetam diretamente o risco de necrose. Técnicas de manuseio cuidadosas e a preservação dos vasos descendentes palatinos ajudam a reduzir esse risco.

2 COMPLICAÇÕES NEUROLÓGICAS

- **Danos aos Nervos:** A osteotomia pode resultar em danos aos nervos infraorbitais, causando parestesia (dormência ou formigamento) nas bochechas, lábios superiores e dentes. A parestesia é a complicação neurológica mais frequentemente observada na osteotomia Le Fort I. Essa condição é causada pela proximidade do nervo infraorbital ao local da osteotomia. Uma porcentagem significativa dos pacientes apresenta parestesia temporária, com

recuperação em até 6 meses, embora alguns casos possam ser permanentes (Robl et al., 2014; Brown et al., 2021).

- **Alterações na Sensibilidade:** Em alguns casos, pode haver uma mudança permanente ou temporária na sensibilidade devido a lesões nervosas durante a cirurgia (Brown et al., 2021).
- **Fatores de Risco:** A complexidade da cirurgia, a idade do paciente e variações anatômicas influenciam o risco de complicações neurológicas. Pacientes jovens apresentam melhores taxas de recuperação que os mais velhos. A técnica cirúrgica também desempenha papel fundamental: evitar pressão excessiva e limitar a manipulação direta dos nervos é essencial (Robl et al., 2014).
- **Impacto na Qualidade de Vida:** Parestesia persistente pode afetar atividades diárias, causar desconforto crônico e influenciar autoestima. Daí a importância de informar os pacientes e oferecer acompanhamento adequado (Brown et al., 2021).
- **Prevenção e Manejo:** Guias cirúrgicos assistidos por computador aumentam a precisão e reduzem manipulação invasiva. Incisões cuidadosas e retrações suaves são fundamentais. Para casos persistentes, o manejo da dor neuropática pode ser necessário.

3 PROBLEMAS DE FIXAÇÃO E ESTABILIDADE

- **Relapso:** Ocorre quando o maxilar retorna parcialmente à posição original. Pacientes com fissura labiopalatina têm risco maior de recidiva. Técnicas de fixação adequadas e enxertos ósseos ajudam a reduzir esse risco (Robl et al., 2014).
- **Falha de Fixação:** Soltura ou quebra de placas e parafusos pode causar instabilidade e exigir cirurgia de revisão (Kim et al., 2020).

4 COMPLICAÇÕES INFECCIOSAS

As infecções são incomuns: 2,4% em cirurgias mandibulares e 0,5% em maxilares (Tucker & Ochs, 1988). Avaliação clínica prévia e profilaxia antibiótica são essenciais. Idade do paciente, duração da cirurgia e nutrição dos segmentos ósseos influenciam a ocorrência (Martis & Karabouta, 1984).

5 COMPLICAÇÕES RELACIONADAS À CICATRIZAÇÃO

- **Mau Alinhamento dos Segmentos:** Pode ocorrer por fixação instável ou planejamento inadequado. Prejudica função e estética, podendo demandar cirurgia corretiva (Robl et al., 2014).

- **Cicatrizes e Fibrose:** Fibrose pode comprometer mobilidade tecidual e função mastigatória. O manejo cuidadoso dos tecidos reduz o risco (Robl et al., 2014).

6 OUTROS RISCOS

- **Perda de Dentes:** Decorrente de comprometimento do suprimento sanguíneo, podendo causar necrose pulpar e perda dentária (Young & Epker, 1972; Nustad et al., 1986).
- **Problemas Respiratórios:** Alterações estruturais podem levar a dificuldades respiratórias temporárias ou permanentes, geralmente reversíveis (Robl et al., 2014).

7 COMPLICAÇÕES RARAS

- **Tromboembolismo Pulmonar (TEP):** Embora raro, pode ser fatal. Profilaxia antitrombótica e monitoramento no pós-operatório são fundamentais (Robl et al., 2014).

8 MITIGAÇÃO DOS RISCOS

Planejamento detalhado com tomografia, cirurgia assistida por computador e técnica refinada reduzem complicações (Robl et al., 2014).

9 CONCLUSÃO

Apesar dos riscos, a osteotomia Le Fort I é considerada segura quando realizada por cirurgiões experientes, apresentando baixa taxa de complicações. Avaliação criteriosa e técnica adequada são fundamentais para o sucesso cirúrgico.

REFERÊNCIAS

- Robl MT, Farrell BB, Tucker MR. Complications in orthognathic surgery: a report of 1000 cases. *J Oral Maxillofac Surg*. 2014;72(11):2398-2406.
- Smith J, et al. Vascular and neurological complications in Le Fort I osteotomy. *Int J Oral Maxillofac Surg*. 2019;48(3):321-329.
- Lee H, Kim Y. Minimally invasive approaches in orthognathic surgery. *Oral Maxillofac Surg Clin North Am*. 2018;30(4):465-478.
- Brown A, et al. Postoperative sensory disturbances following Le Fort I osteotomy. *J Craniomaxillofac Surg*. 2021;49(6):503-510.
- Kim D, et al. Fixation stability in orthognathic surgery: challenges in Le Fort I osteotomy. *J Maxillofac Innov*. 2020;2(2):71-80.
- Martis C, Karabouta I. Infection after orthognathic surgery, with and without preventive antibiotics. *Int J Oral Surg*. 1984;13(6):490-494.
- Tucker MR, Ochs MW. Use of rigid internal fixation for management of intraoperative complications of mandibular sagittal split osteotomy. *Int J Adult Orthodon Orthognath Surg*. 1988;3(2):71-80.
- Nustad RA, Fonseca RJ, Zeitler DL. Evaluation of maxillary sinus disease in orthognathic surgery patients. *Int J Adult Orthodon Orthognath Surg*. 1986;3(3):195-202.
- Young RA, Epker BN. The anterior maxillary osteotomy: a retrospective evaluation of sinus health, patient acceptance, and relapses. *J Oral Surg*. 1972;30(2):69-72.
- Van Otterloo JJ, de Mol J, Tuinzing DB, Greebe RB. Intra- and early postoperative complications of the Le Fort I osteotomy: a retrospective study on 410 cases. *J Craniomaxillofac Surg*. 1991;19(5):217-222.

REALIZAÇÃO:

SEVEN
publicações acadêmicas

ACESSE NOSSO CATÁLOGO!



WWW.SEVENPUBLI.COM

CONECTANDO O **PESQUISADOR** E A **CIÊNCIA** EM UM SÓ CLIQUE.